早期アルツハイマー型認知症の検査と診断
「VSRAD」のご案内

平成19年7月より、当センターに早期アルツハイマー型認知症、診断支援システム
「VSRAD」Voxel-Based Spesific Analysis System for Alzheimer's Diseaseが導入されました。

VSRADとは

VSRADは早期アルツハイマー型認知症（→以下AD）に特異的に見られる海馬傍回付近の萎縮の程度を健常者データーベース（54歳～86歳男女80名）と比較して評価するソフトウエアです。
頭部MRI検査の際に特殊条件で撮影し、そのデーターを解析評価することにより、これまで目視では難しかった早期AD診断の支援情報を提供することが可能となりました。
（ご依頼方法）VSRADをご希望のときは、MRIをお申し込みの際に認知症の検査あるいはVSRADといっていただき、さらに検査目的の欄にその旨をお書き添え願います。
下記のレポートを無料でお付けいたします。

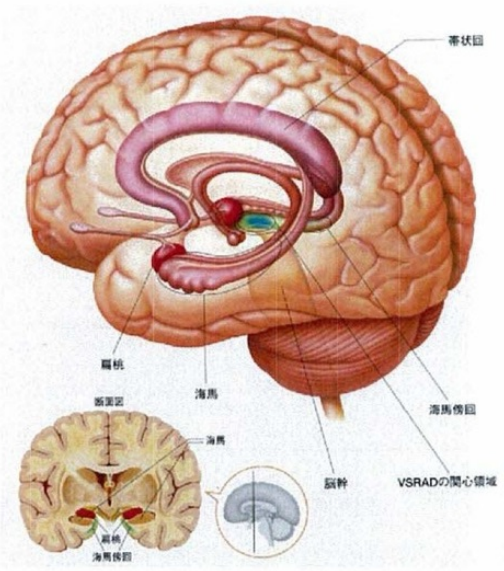

（注意事項）

① 現状では50歳以上の方が対象となっています。
② 本ソフトウエアは脳MRI画像から脳の萎縮の度合いを評価するもので、本結果のみでアルツハイマー型認知症（痴呆）の診断をすることは出来ません。
アルツハイマー型認知症（痴呆）診断の基本は「診断と経過」です。
画像診断は補助診断であり、臨床情報をもとにした総合的な診断が必要となります。
③ 前駆期を含むADにおいて健常高齢者との比較では80%以上の正診率となることが確認されていますが、逆に偽陰性、偽陽性は合わせて20%程度あります。
④ 脳梗塞の存在、体動によるアーチファクト、その他の理由により、解析結果が正しく表示されない場合があります。

サンプルレポート

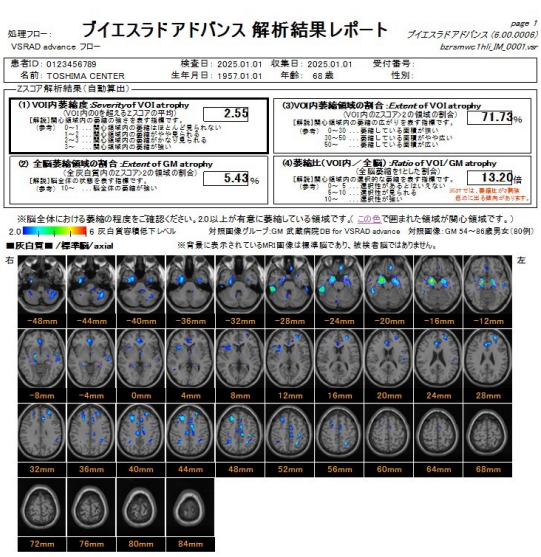
処理フロー：
VSRAD advance フロー

ブイエスラドアドバンス 解析結果レポート

page 1
ブイエスラドアドバンス (6.00.0006)
bsramvic1hl_IM_0001.var

患者ID：0123456789　検査日：2025.01.01　収集日：2025.01.01　受付番号：
名前：TOSHIMA CENTER　生年月日：1957.01.01　年齢：68 歳　性別：

Zスコア解析結果（自動算出）

(1) VOI内萎縮度 *:Severity of VOI atrophy*
（VOI内の0を超えるZスコアの平均）　2.55
【解説】関心領域内の萎縮の強さを表す指標です。
（参考）0～1 … 関心領域内の萎縮はほとんど見られない
1～2 … 関心領域内の萎縮がわずかに見られる
2～ … 関心領域内の萎縮が強い

(2) 全脳萎縮領域の割合 *:Extent of GM atrophy*
（全灰白質内のZスコア2の領域の割合）　5.43%
【解説】脳全体の状態を表す指標です。
（参考）10～ … 脳全体の萎縮が強い

(3) VOI内萎縮領域の割合 *:Extent of VOI atrophy*
（VOI内のZスコア2の領域の割合）　71.73%
【解説】関心領域内の萎縮の広がりを表す指標です。
（参考）0～50 … 萎縮している画像が強い
10～50 … 萎縮している画像がやや強い
50～ … 萎縮している画像がない

(4) 萎縮比（VOI内／全脳） *:Ratio of VOI/GM atrophy*
（全脳萎縮を1とした割合）　13.20倍
【解説】関心領域内の萎縮が全脳を表す指標です。
（参考）1～5 … 萎縮はあるが強くない
5～10 … 萎縮が強い
※この下では、萎縮比が異常値の様に出る構典があります。

※脳全体における萎縮の程度をご確認ください。2.0以上が有意に萎縮している領域です。（この色で囲まれた領域が関心領域です。）
2.0 6 灰白質容積低下レベル　対照画像グループ:GM 武蔵病院DB for VSRAD advance　対照画像：GM 54～86歳男女（80例）

■灰白質■ /標準脳/ axial　※背景に表示されているMRI画像は標準脳であり、被検者脳ではありません。

右 左

-48mm -44mm -40mm -36mm -32mm -28mm -24mm -20mm -16mm -12mm
-8mm -4mm 0mm 4mm 8mm 12mm 16mm 20mm 24mm 28mm
32mm 36mm 40mm 44mm 48mm 52mm 56mm 60mm 64mm 68mm
72mm 76mm 80mm 84mm

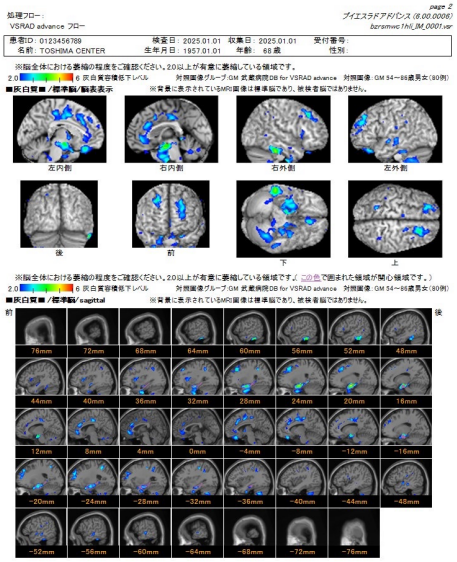
処理フロー：
VSRAD advance フロー

page 2
ブイエスラドアドバンス (6.00.0006)
bsramvic1hl_IM_0001.var

患者ID：0123456789　検査日：2025.01.01　収集日：2025.01.01　受付番号：
名前：TOSHIMA CENTER　生年月日：1957.01.01　年齢：68 歳　性別：

※脳全体における萎縮の程度をご確認ください。2.0以上が有意に萎縮している領域です。
2.0 6 灰白質容積低下レベル　対照画像グループ:GM 武蔵病院DB for VSRAD advance　対照画像：GM 54～86歳男女（80例）

■灰白質■ /標準脳/ 脳表表示　※背景に表示されているMRI画像は標準脳であり、被検者脳ではありません。

左内側 右内側 右外側 左外側
後 前 下 上

※脳全体における萎縮の程度をご確認ください。2.0以上が有意に萎縮している領域です。（この色で囲まれた領域が関心領域です。）
2.0 6 灰白質容積低下レベル　対照画像グループ:GM 武蔵病院DB for VSRAD advance　対照画像：GM 54～86歳男女（80例）

■灰白質■ /標準脳/ sagittal　※背景に表示されているMRI画像は標準脳であり、被検者脳ではありません。

前 後

76mm 72mm 68mm 64mm 60mm 56mm 52mm 48mm
44mm 40mm 36mm 32mm 28mm 24mm 20mm 16mm
12mm 8mm 4mm 0mm -4mm -8mm -12mm -16mm
-20mm -24mm -28mm -32mm -36mm -40mm -44mm -48mm
-52mm -56mm -60mm -64mm -68mm -72mm -76mm

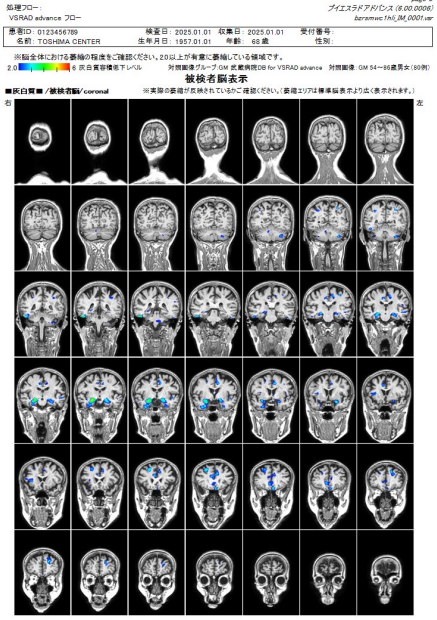
処理フロー：
VSRAD advance フロー

page 3
ブイエスラドアドバンス (6.00.0006)
bsramvic1hl_IM_0001.var

患者ID：0123456789　検査日：2025.01.01　収集日：2025.01.01　受付番号：
名前：TOSHIMA CENTER　生年月日：1957.01.01　年齢：68 歳　性別：

※脳全体における萎縮の程度をご確認ください。2.0以上が有意に萎縮している領域です。
2.0 6 灰白質容積低下レベル　対照画像グループ:GM 武蔵病院DB for VSRAD advance　対照画像：GM 54～86歳男女（80例）

被検者脳表示

■灰白質■ /被検者脳/ coronal　※実際の萎縮が反映されているかご確認ください。（萎縮エリアは標準脳表示より広く表示されます。）

右 左